Aus dem Pathologischen Institut des Allgemeinen Krankenhauses der Stadt der Reichsparteitage Nürnberg.

Direktor Professor Dr. Lauche.

Über ein ungewöhnliches Mischgewächs der weiblichen Brustdrüse

Inaugural-Dissertation

zur Erlangung der medizinischen Doktorwürde
an der Friedrich-Wilhelms-Universität zu Berlin.

Vorgelegt von
Heiner Pabst
Oberarzt in einer Sanitäts-Abteilung
zur Zeit im Felde.

1939

Druck: Lengericher Handelsdruckerei, Lengerich i. W.

M 506

Gedruckt mit Genehmigung
der
Medizinischen Fakultät der Universität Berlin.

Dekan: Prof. Dr. Kreuz

Referenten: Dozent Dr. Benoit.

Prof. Dr. Schürmann.

R. UNIV.
BIBLIOTHEEK
LEIDEN

Tag der Promotion: 8. März 1940

Über ein ungewöhnliches Mischgewächs der weiblichen Brustdrüse.

Mischgeschwülste der Brustdrüse sind verhältnismäßig selten beschrieben worden. Wenn man dann bedenkt, daß etwa ein Fünftel sämtlicher am menschlichen Körper vorkommenden Geschwülste sich in der weiblichen Mamma findet und die Mammatumoren in der Literatur einen dementsprechenden Niederschlag gefunden haben, ist die Annahme berechtigt, daß die Mischgeschwulst unter den Tumoren der Mamma den geringsten Anteil hat. Es sei hier an die Zahlen erinnert, die C. Hueter und Karrenstein aus einer Zusammenstellung der Statistiken verschiedener Kliniken (Poulsen, Haeckel, Billroth, Gebele, Groß, Horner) bringen, wonach die Karzinome mit 78,8 % an der Spitze aller Brustgeschwülste stehen. Aus einer Zusammenstellung von Poulsen, Haeckel, Gebele und Horner ergibt sich nach H. und K. bezüglich der Häufigkeit des Vorkommens von Mammasarkomen eine Durchschnittszahl von 7,5 %. Die Mischtumoren sind in der Aufstellung der beiden Autoren nicht mit Zahlen erfaßt, wahrscheinlich, weil sie sich infolge ihrer Seltenheit in einer Prozentzahl gar nicht zusammenfassen lassen.

In diesem Zusammenhang ist es interessant, auf Zahlen aus der Veterinärpathologie zu verweisen, die Nieberle hinsichtlich des Anteils der Mischgeschwülste an den Geschwülsten der Mamma beim Hund erwähnt: 75 % sämtlicher Mammatumoren sind Mischgeschwülste. Nieberle hat in dem Zeitraum von einem Jahr etwa 50 solcher Mischtumoren gefunden, in derselben Zeit aber nur 7 Carcinome. Unter die Mischtumoren fallen nach Nieberle allerdings auch Chondrome und Osteome, eine Auffassung, die natürlich dem Begriff eines Mischtumors auch in dem von Schultz-Brauns angeführten weiteren Sinne keineswegs mehr gerecht wird.

Bei den Mammamischgeschwülsten, die in dem Bereich der Humanpathologie beschrieben worden sind, handelt es sich fast

durchweg um knorpel- und knochenhaltige Neubildungen bindegewebigen Ursprungs mit oder ohne epithelialen Anteil oder um Carcinosarkome. Aus der älteren Literatur ist eine Reihe von Beobachtungen bekannt. Doch bereits Arnold weist auf die Notwendigkeit hin, in allen diesen Fällen die Kritik walten zu lassen, da die Diagnose immer mit höchst primitiven Mitteln gestellt wurde: „was sich mit dem Messer schwer oder gar nicht schneiden ließ, wurde als knöchernes, knorpeliges oder skirrhöses Gewächs bezeichnet". Es sei deswegen auf die Fälle aus der Literatur, die diesem Verfasser unsicher erschienen, nicht eingegangen. Einige sichere Fälle aus der oben angeführten Reihe beobachteter Mammamischtumoren seien hier kurz erwähnt. Zuerst einige Carcinosarkome:

Wehner beschreibt einen kindskopfgroßen Tumor, der sich bei einer 41jährigen graviden Frau nach einem Trauma entwickelt hat. Die sarkomatöse Komponente war zum Teil reines Spindelzellensarkom, zum Teil enthielt es ein mehr myxomatöses Gewebe, der carcinomatöse Anteil erinnerte teils an einen Scirrhus, teils stellte er ein Plattenepithel ohne Verhornung dar.

Einen faustgroßen Tumor, der aus einem Spindelzellensarkom und aus scirrhösem Krebs in enger Mischung bestand, beobachtete Dorsch bei einer 43 Jahre alten Frau.

Takano hat einen ähnlichen Befund bei einer 49 Jahre alten Frau beobachtet. Dabei handelte es sich um einen Tumor, der seit 20 Jahren langsam gewachsen war und bei der histologischen Untersuchung eine enge Vermischung zu etwa gleichen Teilen von Carcinom und großzelligem Spindelzellensarkom mit starker Polymorphie der Zellen und vielen Riesenzellen aufwies.

Kunsemüller veröffentlicht ein Carcinosarkom, das in der linken Mamma einer 73jährigen Frau wucherte. Der epitheliale Anteil bestand teils aus solidem, teils alveolärem, teils scirrhösem, teils Plattenepithelkrebs, das Sarkom war ein Spindelzellensarkom mit eingestreuten Riesenzellen.

Kaufmann erwähnt in seinem Lehrbuch ein Carcinosarkom der Mamma einer 45 Jahre alten Frau, wo medulläre Krebsmassen und spindel- und riesenzellhaltiges Sarkomgewebe in enger Mischung durcheinander wachsen.

Einen weiteren Fall hat Kückens beschrieben. Es handelte sich um einen etwa pflaumengroßen, ziemlich umschriebenen Tumor in der linken Mamma einer 48 Jahre alten Frau. Das

Sarkom ist ein Spindelzellensarkom mit eingestreuten Riesenzellen, das Carcinom teilweise ein Adeno-, teils ein typisch verhornendes Plattenepithelkarcinom.

Kreibig beschreibt einen Fall bei einer 53jährigen Frau, die ein Jahr vorher wegen eines linksseitigen Mammagewächses operiert worden war. Jetzt hatte sich ein Recidiv entwickelt, das mannsfaustgroß, ein großzelliges oder polymorphzelliges Sarkom in inniger Mischung mit einem Carcinom enthielt.

Die hier angeführten Carcinosarkome dürfen wohl, nachdem bei ihnen die epitheliale Neubildung in engster Vermengung mit der bindegewebigen nachzuweisen ist, als Mischtumoren bezeichnet werden. Weitere Mammatumoren, die carcinomatöse und sarkomatöse Anteile aufweisen, sind von Schlagenhaufer, Ilsup, Hedren, Coenen und anderen beschrieben worden. Um Mischgeschwülste dürfte es sich in diesen Fällen kaum handeln. Zum Teil handelt es sich um Neubildungen, die in der Mamma unabhängig voneinander — meist schon räumlich voneinander getrennt — entstanden sind. Auf diese Tumoren paßt am besten die Bezeichnung Kollisionstumoren (R. Meyer). Zum Teil sind diese Neubildungen zwar ebenfalls getrennten Ursprungs, aber in einem abhängigen Verhältnis voneinander entstanden. Sogenannte Kompositionstumoren (R. Meyer).

Knochen- oder knorpelhaltige bindegewebige Neubildungen sind sowohl aus der älteren wie neueren Literatur bekannt. Hier seien einige Fälle angeführt:

Astley Cooper beschrieb ein osteochondroma mammae, Heurteaux einen knorpelhaltigen Tumor, den Stilling als Sarkom hinstellen möchte. Die Geschwulst der Brustdrüse bestand aus einem Kern von „wohlcharakterisierten scirrhösem Krebsgewebe", in welchem einige Knochenplättchen und einzelne Knorpelbälkchen von Faser- und Hyalinen-Knorpel eingelagert waren. In den peripheren Partien des Tumors fanden sich etwa 10 eiförmige, abgeplattete Massen, die das Aussehen spongiöser Knochensubstanz hatten. Die mikroskopische Untersuchung des aus dem Zentrum ausdrückbaren Saftes ließ viele freie Kerne und große, zum Teil mehrkernige, runde und unregelmäßig geformte Zellen erkennen.

Stilling veröffentlichte 1881 3 Fälle von Osteosarkom, die bei Frauen von 56, 53 und 53 Jahren beobachtet wurden. In allen 3 Fällen kam es zur Bildung von Metastasen, an denen

Fall I und III gestorben sind, Fall II ging am Primärtumor zugrunde.

Arnolds Fall betraf eine 67 Jahre alte Frau, die längere Zeit an einer Anschwellung der linken Mamma litt. Es handelte sich um einen gänseeigroßen knolligen Tumor, der, mit der Haut zusammenhängend, als Osteochondrosarkom zu erkennen war, denn außer Spindelzellen und Riesenzellen waren viele Knochenbälkchen und bemerkenswerterweise auch angiosarkomatöse Stellen histologisch nachweisbar.

Einen ähnlichen Fall beschrieb Sehrt bei einer 44jährigen Frau. Hier erschien ein innerhalb eines Jahres zu Faustgröße gewachsener Tumor mikroskopisch als ein polymorphzelliges Riesenzellsarkom mit myxomatösen Abschnitten, in welches Knorpelstückchen und Knochen eingelagert waren. Dieser Knochen war sehr mannigfaltig in seiner Form: vorherrschend waren hyaline Bänder und Balken osteoider Substanz, die zum Teil in verkalkten Knochen übergehen. Außerdem fand sich auch echter Knochen mit fettgewebigem und hämatopoetischem Knochenmark.

Edelmann hat folgenden Fall beschrieben: bei einer 51jährigen Frau hatte sich im äußeren oberen Quadranten der rechten Brustdrüse ein schnell wachsender Tumor entwickelt. Bei der histologischen Untersuchung des extirpierten Gewächses erweist sich dieses als ein aus mehreren Gewebsarten zusammengesetzter Tumor. Es findet sich ein Fibroadenom in inniger Vermengung mit einem riesenzellhaltigen polymorphzelligen Sarkom, der ganze Tumor ist von osteoiden Bälkchen durchsetzt.

Thinnes beschrieb ein Chondrosarkom bei einer 43jährigen Frau, das, schnell wachsend, Apfelgröße erreicht hatte, rund, scharfbegrenzt und verschieblich war. Es enthielt neben den überwiegend spindelzellig sarkomatösen Abschnitten auch inselartig verteilt Knorpelgewebe, und zwar hyalinen als auch Faserknorpel.

Einen mannskopfgroßen Mammatumor bei einer 80 Jahre alten Frau hat Kurosu ausführlich geschildert. Histologisch fand er neben rein sarkomatös unreifen Stücken, die das Bild eines kavernösen Hämangioms boten, allerdings mit Sarkomgewebe zwischen den Bluträumen, derbes Fibromgewebe. Knorpelbildung ist — zwar nur an einzelnen Stellen — deutlich zu beobachten, während osteomatöse Abschnitte viel weiter als diese Chondromherde im Tumor verbreitet sind. Als Vorstufe des Knochens erscheint an vielen Stellen osteoide Sub-

stanz, in unmittelbarer Nähe derselben gehen kollagene Faserbündel ohne Grenze in diese osteoiden Geflechte über. Dazu finden sich noch wirklich knöcherne Gebiete, die aus zahllosen ganz unregelmäßig sich durchkreuzenden Knochenbälkchen bestehen und das Aussehen des sogenannten Geflechtknochens haben. Schließlich kommen auch Knochenabschnitte mit deutlichem lamellären Bau der Bälkchen vor. Kurosu bezeichnet diese bindegewebige Mischgeschwulst der Brustdrüse als Fibrochondroosteangiosarkom.

Kaufmann hat in seinem Lehrbuch ein Osteoidsarkom bei einem 46 Jahre alten Fräulein und ein Osteochondrosarkom bei einer 52jährigen Frau beschrieben. Raso schildert einen Mammatumor bei einer 45jährigen Frau, der sich histologisch als ein chondroplastisches osteoides Sarkom der Brustdrüse herausstellte. Ein Chondro-Osteosarkom bei einer 55 Jahre alten Frau untersuchte Fry. Dyke beschreibt einen Tumor bei einem 50jährigen Fräulein, der aus echtem Knochen mit Osteoblasten und Osteoklasten besteht. Die übrige Masse ist derbes Bindegewebe, an der Grenze gegen das normale Gewebe Anhäufung von Rund- und Spindelzellen.

Es werden aber auch knochen- und knorpelhaltige Mischgeschwülste beschrieben, die außer bindegewebigen Neubildungen auch epitheliale Bestandteile enthalten, seien diese nun drüsiger, adenomatöser oder carcinomatöser Natur. So hat v. Hacker einen Fall beobachtet; es handelte sich um einen seit 23 Jahren bestehenden, zuletzt stark gewachsenen, handtellergroßen Tumor bei einer 50jährigen Frau. Er bestand aus hyalinen Knorpelstückchen und Knochenbälkchen und zwischen ihnen lagen erweiterte Drüsengänge vom typischen Bild des Cystadenoms, während andere Stellen den Bau eines Adenocarcinoms mit eingesprengten Knorpelstückchen aufwiesen.

Coën beschrieb ein Chondroosteocarcinom der mamma bei einer 59 Jahre alten Frau; der Tumor enthielt außer hyalinem Knorpel und Knochen auch krebsige zylinderepitheliale Drüsenschläuche.

Hueter und Karrenstein veröffentlichten einen Fall, den sie als Osteoidsarkom bezeichnen. Sie fanden aber neben osteoplastischem Sarkomgewebe auch Schleimgewebe mit Drüsen, an einer Stelle des Tumors gingen sogar myxomatöses und sarkomatöses Gewebe unmittelbar ineinander über, sodaß der Tumor wohl mit Recht hier angeführt werden kann.

Kreibig fand bei einer 50jährigen Patientin eine über faustgroße Geschwulst der Brustdrüse. Das Operationspräparat ent-

hielt einen etwa walnußgroßen, scharfbegrenzten harten Knochen mit höckeriger Oberfläche. Die histologische Untersuchung ergab neben fibromatösen und riesenzellhaltigen, sarkomatösen Abschnitten Knorpel und osteoiden sowie verkalkten Knochen, sowie in Gestalt zweier linsenförmiger umschriebener Knötchen Krebsgewebe vom Bau des in der Mamma gewöhnlich vorkommenden Carcinoma simplex. Auch kavernomartige angiomatöse Stellen kamen vor.

V. Melnicenko beschreibt eine Neubildung bei einer 28 Jahre alten Frau, die soeben geboren hatte. Die Geschwulst wurde zu Beginn der Schwangerschaft bemerkt, wuchs während der Schwangerscaft allmählich, nahm aber nach der Geburt rasch zu. Nach Entfernung wurde das Gewächs genau untersucht: die Hauptmasse der Neubildung bestand aus mesenchymalen Elementen: fusozelluläres Gewebe und Osteoidbildung (Knorpel- und Knochenbildung) und viele Riesenzellen. Inmitten dieses Gewebes lagen Epithelhaufen, teils kompakt, teils drüsenartig, mit cystischen und papillomatösen Bildungen mit vielen Mitosen. Der Verfasser bezeichnete diese Neubildung als Carcinosarcoma gigantocellulare ossificans mammae.

Wie schon eingangs erwähnt, sind Geschwülste der Brustdrüse, wie die eben kurz angeführten, sehr selten. Dank dem freundlichen Entgegenkommen von Herrn Prof. Dr. Lauche ist Verfasser vorliegender Arbeit in der Lage, einen weiteren Fall hier beschreiben zu können. Es handelt sich um einen ungewöhnlichen Mischtumor der weiblichen Brustdrüse, der im Pathologischen Institut des Städt. Krankenhauses Nürnberg unlängst zur Beobachtung kam. (Eingangsnummer 6462/35, Sektionsnummer 664/38).

Es sei zunächst kurz auf die Krankengeschichte eingegangen:

Es handelt sich um eine 75 Jahre alte Frau. Sie gibt an, vor ungefähr 40 Jahren sei die linke Brust angeblich wegen einer Krebsgeschwulst amputiert worden. Sonst habe sie keine nennenswerten Erkrankungen durchgemacht.

Seit Monaten — genau wird nicht angegeben — bemerkt die Patientin eine Geschwulst in der rechten Brust, die in der letzten Zeit rasch gewachsen sei und oberflächlich wund wurde. Es traten mehrfach Blutungen sowie eine Geschwürbildung auf. Das Allgemeinbefinden war zurückgegangen. Der Chirurg wird verständigt. Er amputiert die Mamma und extirpiert einige Drüsen, die markig geschwollen sind. Der weitere

Verlauf ist ohne Komplikation, die Operationswunde heilt glatt, jedoch wird die frühere Beweglichkeit und Ausdauer nie mehr erreicht.

Im Mai 1938, 2½ Jahre später, wird der Chirurg abermals gerufen. Die Patientin hat seit Monaten Schmerzen in der rechten Hüfte, seit etwa 4 Wochen kann sie nicht mehr allein gehen. Sie ist schwer beweglich, hat auf dem rechten Bein keinen Halt mehr und klagt über heftige Schmerzen in der Hüftgegend. Seit etwa 2 Tagen wird ein Anschwellen des rechten Beines bemerkt.

Die Patientin ist körperlich stark heruntergekommen. Oberhalb und hinter dem rechten Trochanter major ist eine starke Anschwellung festzustellen, die dem Gefühl nach unter die Muskulatur bis zum Becken reicht. Die obere Kontur des Beckenrandes ist noch abtastbar. Die Bewegung im Hüftgelenk ist aktiv gering, namentlich ist die Abduktion behindert. Passiv ist die Beweglichkeit etwas freier, dabei mäßige Schmerzhaftigkeit. Ein stärkeres Ödem des rechten Unterschenkels tritt auf.

Am lateralen Ende der rechten Brustnarbe findet sich ein etwa nußgroßer blaurötlicher Tumor, die Haut darüber ist verdünnt, prall anliegend. Drüsen sind nicht zu fühlen.

Im Laufe der nächsten Wochen schwillt das rechte Bein bis zur Leiste unförmlich an. Der Puls in der A. femoralis ist nicht zu fühlen. Keine Cyanose. Im kleinen Becken fühlt man eine nicht abgrenzbare harte Masse.

Anfang Juni ist das rechte Bein absolut unbeweglich. Am 12. Juni tritt Harnverhaltung auf, es wird ein Dauerkatheter eingelegt. Eine Bronchitis gesellt sich noch hinzu, das Atmen ist erschwert, leichte Benommenheit tritt ein.

Am 17. erfolgt ziemlich plötzlich der Exitus an Herzschwäche.

Es wurde die Sektion ausgeführt (Prof. Dr. Lauche). Dabei ergab sich im wesentlichen:

Operatives Fehlen der rechten und linken Brustdrüse. Etwa faustgroßes Rezidiv des rechtsseitigen Mammatumors am seitlichen Rande der Operationsnarbe. Mannskopfgroße Metastase in der rechten Beckenschaufel. Zahlreiche bis kirschgroße Metastasen in beiden Lungen und im Herzen. Plattenförmige Metastasen im rechten Parametrium und in der Harnblasenwand. Auf das Ergebnis der histologischen Untersuchung dieses Rezidivs und der Metastasen wird später zurückzukommen sein.

Hier interessiert in erster Linie der Primärtumor, der in dem vor 3 Jahren extirpierten rechtsseitigen Mammatumor gesucht werden muß.

Das Operationspräparat zeigt eine Mamma, die von glatter Cutis überzogen ist, welche im unteren äußeren Quadranten zwei pfenniggroße, oberflächliche Epidermisdefekte aufweist. Die Haut selbst ist prall gespannt, die Mamille nicht eingezogen. Das Fettgewebe auf der Unterfläche des Präparates zeigt keine Besonderheiten. Die Pektoralmuskeln wurden nicht mitentfernt. Bei der Palpation der ungehärteten Mamma wird ein sehr derber apfelsinengroßer Tumor von glatter Beschaffenheit fühlbar.

Bei dem Versuch, das Präparat mittendurchzuschneiden, stößt das Messer auf knirschenden, knöchernen Widerstand. Der Tumor muß durch die Säge halbiert werden und wird in Formalin fixiert. Die eine Hälfte wird entkalkt, während die andere maceriert wird. Das macerierte Präparat, welches im Bilde auf der Sägefläche liegend dargestellt ist (Abb. 1), zeigt ein bimssteinartiges Knochengebilde, welches aus einer Unzahl von feinsten spongiösen Knochenbälkchen besteht, die sich gegenseitig wirr durchflechten und nur gegen die Oberfläche zu eine lamellenartige Schichtung aufweisen. Das Gebilde besteht aus einem mandarinengroßen und einem pflaumengroßen Knollen, die aber durch eine breite Brücke miteinander verbunden sind. In beiden Knollen ist ein nach außen offener, halbkugeliger Hohlraum ausgespart. Einige kleinere Hohlräume münden mit kreisrunder Öffnung an der Oberfläche des macerierten Präparates.

Nach erfolgter Entkalkung des anderen Teiles der Mamma werden Übersichtsschnitte durch den ganzen Tumor angefertigt, welche mit Hämatoxylin — Eosin bzw. Hämatoxylin — van Gieson gefärbt werden.

Im beigefügten Übersichtsschnitt des entkalkten Tumors (Abb. 2 und 3) ist dieser überall von einer Kapsel derben Bindegewebes umgeben, die auch makroskopisch am unfixierten Präparat nirgends durchbrochen erschien. Von der Kapsel strahlen mehrfach Züge derben, faserigen Bindegewebes in die zentralen Abschnitte des Tumors ein und enthalten Gefäße in geringer Menge und von unterschiedlicher Weite. Diese Bindegewebszüge teilen den Tumor in etwa 4—5 Knoten von Haselnuß- bis Mandarinengröße auf. Die Hauptmasse der Knoten besteht aus den bereits genannten Bälkchen, die sich wirr durchflechten und besonders in den mehr zentral

gelegenen Abschnitten winzige Gefäße ringförmig umschließen, wie bei Haversschen Kanälen. Die Bälkchen selbst bestehen aus osteoidem Gewebe, das in der Peripherie der Knoten unverkalkt, gegen das Zentrum zu jedoch mit Kalk imprägniert erscheint. In den stärker verkalkten Zentren der Tumorknoten liegen den Knochenbälkchen reichlich Riesenzellen mit unregelmäßig im Protoplasma verteilten, manchmal aber auch in der Zellmitte gehäuften Kernen an. Diese Kerne liegen in kleinen, halbkreisförmigen Aussparungen der verkalkten Bälkchen und sind als Osteoclasten anzusprechen. Zahlreicher sind dagegen kleinere Zellen, die den Spongiosabälkchen saumartig anliegen und Osteoblasten darstellen. Alle Zwischenräume zwischen den verkalkten und kalkfreien Osteoidbälkchen sind ausgefüllt durch ein sehr zellreiches Tumorgewebe, dessen Zellen ziemlich klein, und, wenn sie längsgetroffen sind, Spindelform aufweisen, daneben auch reichlich Zellatypien erkennen lassen. Das Stroma besteht aus einem sehr zarten Bindegewebe. Seinem Charakter nach handelt es sich bei dem Tumor um einen der sehr seltenen Fälle von riesenzellhaltigem Osteoidsarkom der Mamma. In der Peripherie der Geschwulst sind die Spindelzellen gut erhalten, während im Zentrum der beiden größeren Knoten große Bezirke keine Kernfärbung mehr aufweisen, nekrotisch sind und auch die Knochenbälkchen in dem nekrotischen Gewebe nicht mehr zu erkennen sind. In dem größeren, verkalkten Bezirk ist ein erbsengroßer Hohlraum ausgespart, der mit durchscheinender, schwach mit Eosin gefärbter, kolloidähnlicher Flüssigkeit gefüllt ist und dessen Wand tapetenartig mit einem Saum platter, epithelartiger Zellen verkleidet ist, mithin eine Cyste darstellt.

Neben den knochenhaltigen Abschnitten der Geschwulst finden sich aber auch drüsige Anteile, die Aufmerksamkeit verdienen: der im Übersichtsschnitt pflaumengroße Tumorknoten ist mit dem übrigen Tumorgewebe durch eine Brücke verbunden, die neben faserigem Bindegewebe mehrere cystenartige Bildungen aufweist, die durch zahlreiche feinste, dicht gedrängt liegende Zotten ausgefüllt sind. Diese Zotten setzen bei genauer Betrachtung nur mit einer ziemlich schmalen Basis an einer Stelle der Cystenwand an. Aus dem Stiel heraus entwickeln sich die sehr zahlreichen, baumartig verzweigten Zotten, deren Oberfläche von meist kubischem, teilweise zylindrischem Epithel besetzt ist, welches an einem feinen, bindegewebig-vasculären Grundstock aufsitzt. Die einzelnen Zotten

anostomosieren zum Teil miteinander. Dieser Geschwulstanteil ist als intracanaliculär wachsendes papilläres Cystadenom zu bezeichnen. Nach der herrschenden Meinung entwickelt sich diese Art von Tumoren aus Milchgängen, wenn diese in höherem Alter zahlreichen Rückbildungsvorgängen unterworfen sind.

Nach dem bisher Geschilderten handelt es sich hier also um einen Mischtumor, der sich nach seinem histologischen Aufbau als riesenzellhaltiges, osteoplastisches Sarkom erweist mit epithelialen Gewebsanteilen, die sich als papilläres Cystadenom diagnostizieren lassen.

Das Geschwulstgewebe ist überall von einer bindegewebigen Kapsel umgeben, die nirgends durchbrochen ist. Metastasen wurden vor 3 Jahren nicht beobachtet, sodaß nach dem damaligen Gutachten des Pathologen die Geschwulst trotz des Zellreichtums der knochenhaltigen Abschnitte nicht als maligne anzusprechen war. Wie bereits in der Krankengeschichte angeführt, hat sich jedoch der Zustand der Patientin in der der Operation folgenden Zeit nie mehr ganz gebessert, es traten nach 2 Jahren Erscheinungen auf, die auf ausgedehnte Metastasierung zurückzuführen waren, zudem hatte sich in der Operationsnarbe ein faustgroßes Rezidiv gebildet, und in relativ kurzer Zeit ging die Patientin zugrunde.

Das Rezidiv, das sich am seitlichen Rand der Operationsnarbe gebildet hatte, ließ bei der histologischen Untersuchung folgende Beschaffenheit erkennen: das Tumorgewebe besteht größtenteils aus unreifem Knorpel, in den kleine Kalkherdchen eingestreut sind. An andern Stellen ist der Tumor zellreicher, stellenweise auch von Riesenzellen durchsetzt (polymorphzelliges Sarkom). Wieder andere Stellen zeigen unregelmäßig verkalkte Grundsubstanz mit spindelzelligem Zwischengewebe. Andere Stellen sind aus osteoidem Gewebe aufgebaut (unverkalkte Knochengrundsubstanz) mit zellreichem, spindelzelligem Gewebe in den Maschen des osteoiden Netzwerkes. Die Randpartien sind ziemlich scharf begrenzt, nur an wenigen Stellen dringt das Tumorgewebe als Spindelzellen- zum Teil auch Osteoidsarkom in das umgebende Fettgewebe vor. Epetheliale Anteile sind nirgends festzustellen (Abb. 4).

Die Tumorknoten im Herzen (Abb. 5) bestehen fast ausschließlich aus unverkalktem osteoiden Gewebe mit spindelzelligem Stroma in den Maschenräumen. Einzelne Metastasen sind rein spindelzellig, ohne Osteoidbildung. Die Tumorzellen sind vielfach stark verfettet, besonders am Rand der zentralen

Nekrosen. Kalkablagerungen sind an den untersuchten Stellen nicht vorhanden. Epitheliale Anteile fehlen.

Die Lungenmetastasen zeigen denselben wechselnden Bau wie das Rezidiv in der Operationsnarbe. Es überwiegen allerdings die mehr spindelzelligen Abschnitte. In der Mitte der Knoten ist vielfach das Geschwulstgewebe mehr ausgereift und zeigt den Bau eines Fibrosarkoms, stellenweise auch den eines derben Fibroms. In den Alveolen in der Umgebung vielfach Blutungen. Keine epithelialen Anteile.

Bei der Untersuchung des Tumors der Beckenschaufel werden zunächst nur die weichen Randpartien berücksichtigt. Das Geschwulstgewebe unterscheidet sich deutlich von den bisher geschilderten Metastasen. Es bildet sich fast durchgehend das Bild eines zellreichen, weichen Fibroms bzw. Fibromyxoms mit ausgedehnten Nekrosen und Blutungen. Die tieferen Abschnitte, die im Röntgenbild deutliche Kalkschatten bzw. Knochenstrukturen zeigen, erweisen sich nach der Entkalkung als zellreiches osteoplastisches Sarkom. Epitheliale Anteile sind nirgends festzustellen.

Die Metastase in der Blasenwand zeigt einen etwas anderen Bau. Fast die ganze plattenförmige Geschwulstmasse besteht aus sehr derbem faserreichem Gewebe, das stellenweise den Bau von Faserknorpel, stellenweise mehr den Bau von derbem Fibromgewebe aufweist. Nur die Randpartien sind zellreicher und ähneln im Bau den oben beschriebenen Randpartien des Beckentumors. Die Grenze gegen die Umgebung ist ziemlich scharf. An einzelnen Stellen findet sich jedoch ein deutliches, infiltrierendes Wachstum der zellreichen Randpartien in das umgebende Binde- und Fettgewebe. Epitheliale Anteile fehlen.

Diese ausgedehnte Metastasierung kennzeichnet den Primärtumor als maligne Geschwulst. Die Metastasen sind ohne Zweifel auf dem Blutweg zustandegekommen, was für das Entstehen von Tochtergeschwülsten bindegewebiger Tumoren typisch ist. Bedeutsam ist noch, daß in sämtlichen Metastasen und im Rezidiv epitheliale Anteile fehlen.

Die Frage nach der Entstehung solcher Mischgeschwülste, wie des oben beschriebenen, steht hier im Vordergrund. Sie wird von den einzelnen Autoren verschieden gedeutet. Die einen äußern sich in dem Sinne, daß es sich um embryonale Keimversprengungen handeln müsse. Die Geschwulst bildet sich aus einem Mesenchymkeim, der mit dem Ektoderm als unverbrauchter Zellkomplex liegen geblieben ist und erst nach Jahren zu wuchern angefangen hat (Wilms).

Als auslösende Ursache führt W. an: Trauma, Entzündung, Wachstum oder Schrumpfung der Mamma, Laktation. Arnold faßt zwei Entstehungsmöglichkeiten ins Auge: einmal: es handelt sich um eine, wahrscheinlich embryonale Verlagerung eines kleinen Teiles von Skelettbestandteilen, das andremal: die Bindegewebszellen der Mamma sind in sarkomatöse Wucherung geraten und dann durch Metaplasie in Knorpel und Knochen übergegangen. A. hält sich an die ersterwähnte Theorie und stimmt mit Wilms überein, wenn er glaubt, daß es sich bei dem von ihm beschriebenen Tumor um eine Verlagerung von Gewebskeimen aus der Gegend der Clavicula in irgend einer embryonalen Periode gehandelt hat. Gegen diese Annahme spricht die Tatsache, daß ähnliche knorpel- und knochenhaltige Mammageschwülste bei Tieren, besonders bei Hunden, auch in der Leistengegend vorkommen (Kitt, Joest).

Hueter und Carrenstein denken hinsichtlich der Entstehung des von ihnen beschriebenen Tumors an einen vom Periost einer Rippe abgesprengten Keim, der sich zu einem Osteoidsarkom entwickelte. Edelmann glaubt, daß die von ihm mitgeteilte Kombination von Osteoidsarkom mit Fibroadenom einem gemeinsamen embryonalen Keimgewebe entstamme, welches sich in einem Stadium isoliert haben soll, in dem sich das mesenchymale Stützgewebe noch nicht differenziert hat.

Stilling, Sehrt, Kitt, Thinnes und andere nehmen eine metaplastische Bildung des Knorpelknochengewebes an.

Veröffentlichungen aus jüngerer Zeit über Mammamischtumoren, z. B. I. Schmidt, ziehen die Erkenntnisse der Spemannschen Schule zur Erklärung der Mischtumore heran: bestimmte Zellgruppen, die bekannten „Organisatoren", die während des ganzen Lebens gewisse latente Entwicklungsmöglichkeiten haben, beginnen, durch einen unbekannten Reiz diese Fähigkeiten zu entwickeln und „induzieren" in ihnen benachbarten pluripotenten Zellgruppen eine gewisse Entwicklungstendenz, die in den Mischtumoren in fehlgeleiteten Bahnen verläuft und überschießendes Wachstum aufweist.

Die oben beschriebene Kombination von riesenzellhaltigem osteoplastischem Sarkom mit papillärem Cystadenom besteht aus einer mesenchymalen und epithelialen Komponente. Dabei sind die knorpel- und knochenähnlichen Anteile wohl mit Sicherheit als Produkte des Sarkomgewebes anzusehen. Versuchen wir nun, die Entstehungsweise dieses Mischtumors mit der Spemannschen Organisatorenwirkung in Einklang zu

bringen, so kommt Verfasser etwa zu folgenden Überlegungen: es ist doch sicher kein Zufall, daß eine epitheliale Geschwulst in inniger Verbindung mit einer mesenchymalen Geschwulst vorkommt, schon die zentrale Lage des Cystadenoms in dem übrigen Tumoranteil machte einen kausalen Zusammenhang nicht unwahrscheinlich. Es ist doch eine höchst seltene Erscheinung, daß zwei verschiedene Geschwülste sich in nächster Nachbarschaft ohne gegenseitige Beeinflussung entwickeln. Verfasser neigt vielmehr zu der Ansicht, daß im vorliegenden Fall der epitheliale Geschwulstanteil — unbekannt durch welche Ursache in Wucherung geriet und nun seinerseits eine formative Wirkung im umliegenden mesenchymalen Gewebe induziert hat insofern als dieses in der Richtung seiner ihm innewohnenden Potenzen zu einem überschüssigen Wachstum im Sinne des osteoplastischen Sarkoms angeregt wurde. Allerdings müßte dem umliegenden Gewebe selbst schon eine gewisse Anormalität — „Mißbildetheit" — zugestanden werden, damit es eine so ungewöhnliche Wucherungsform hervorzubringen imstande wäre. Daß diese Anschauungsweise von der Bedeutung der epithelialen Gewebsmißbildungen auf die Mischtumorgenese mehr und mehr an Boden gewinnt, dafür gibt es in der Literatur zahlreiche Beispiele.

Da Mammamischgeschwülste beim Menschen nur in so geringer Anzahl beschrieben sind, müssen wir uns allgemein auf die Literatur der Mischgeschwülste beziehen.

So hat A. Müller eine Lungenmischgeschwulst beschrieben, wobei sie heterologisches Epithel als die „organisatorisch" begabte Komponente für die Entstehung der Mischgeschwulst verantwortlich macht. Schürmann, Pflüger und Norrenbrock sind bei dem Versuch die Hypophysengangsodontome und Parotismischgeschwülste entstehungsgeschichtlich zu deuten, zu dem Schluß gelangt: die Entstehung all der in dem Hartsubstanzkonglomerat vorkommenden, morpholgoisch und färberisch verschiedenen Massen ist in allen Fällen letzten Endes auf das Epithel zurückzuführen, sei es, daß es auf dem Wege der Induktion dem Mesenchym die Bildung dieser Formen in irgend einer Form direkt oder über Zwischenglieder ermöglicht. Die Differenzierung des mesenchymalen Gewebes erfolgt vermutlich dabei durch abgeschiedene epitheliale Produkte, die teils einfach imprägnieren, zumeist aber im Sinne eines Organisators formativ reizen, indem sie mit dem umgebenden Mesenchym in Beziehung treten und es zu spezifischer Tätigkeit erwecken können. Bei der Be.

urteilung der Mammamischgeschwülste bei Hunden hinsichtlich ihrer Entstehung erblickt N i e b e r l e kein Hindernis, im Epithel den führenden Bestandteil zu sehen, der in abhängiger Differenzierung das jeweils verschiedene Stroma erweckt.

Die Frage, ob der epitheliale oder der mesenchymale Geschwulstanteil zuerst zu wuchern angefangen hat, wurde gerade bei den Parotismischtumoren näher erörtert. Fischer-Wasels, Pflüger, Schürmann und Norrenbrock nehmen die primäre Wucherung des Epithels an.

Was nun die Genese des mitgeteilten Mammamischtumors anlangt, möchte Verfasser annehmen, daß es sich um eine Geschwulstform auf dem Boden einer Gewebsmißbildung handelt, wobei das wahrscheinlich den Milchdrüsengängen entstammende Epithel p r i m ä r in Wucherung geriet und während es selbst sich zu einem intracanaliculär wachsenden Cystadenom ausdifferenzierte, in dem umgebenden Mesenchym eine Wucherung im Sinne eines osteoplastischen Sarkoms induzierte, das trotz nirgends durchbrochener, bindegewebiger Abkapselung sich in dem weiteren Verlauf durch Bildung eines Rezidivs und zahlreicher Metastasen als malgine erwies.

Zum Schluß sei noch die Tatsache erwähnt, daß im Gegensatz zu den Mammamischgeschwülsten bei Hunden und den menschlichen Parotismischtumoren, die Mischgeschwülste der weiblichen Brustdrüse beim Menschen fast immer als maligne angesehen werden müssen. Sie kommen fast ausschließlich nur bei Frauen vor, die das fünfte Lebensjahrzehnt überschritten haben und den Einflüssen des Wochenbettes und der Schwangerschaft ausgesetzt waren.

An dieser Stelle sage ich Herrn Prof. Dr. Lauche für die freundliche Überlassung des Themas herzlichen Dank. Herrn Dozenten Dr. Benoit danke ich für die bereitwillige Übernahme des Referates.

Abb. 1. Macerationspräparat eines operativ entfernten osteoplastischen Sarkoms der Brustdrüse mit papillären Cystadenomanteilen bei einer 75 Jahre alten Frau. Ca. $^2/_3$ nat. Größe.

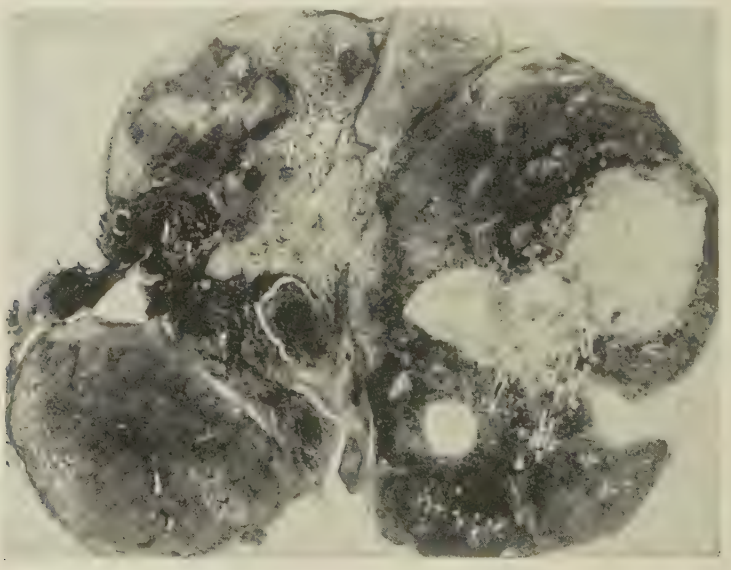

Abb. 2. Übersichtsschnitt durch das entkalkte Operationspräparat eines osteoplastischen Sarkoms mit papillären Cystadenomanteilen. Geringe Vergrößerung.

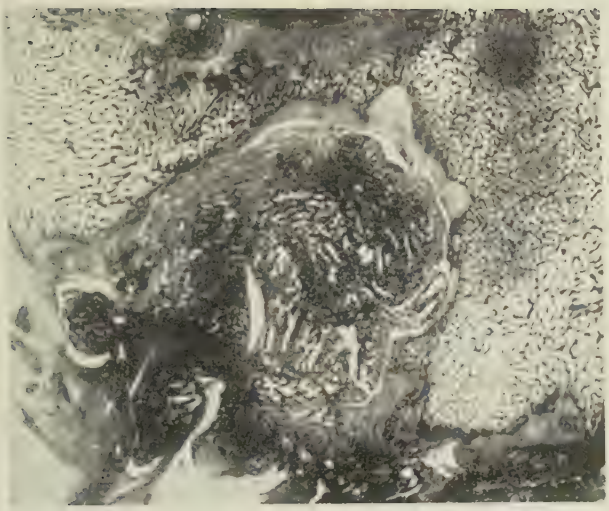

Abb. 3. Ausschnitt von Abb. 1 in fünffacher Vergrößerung.

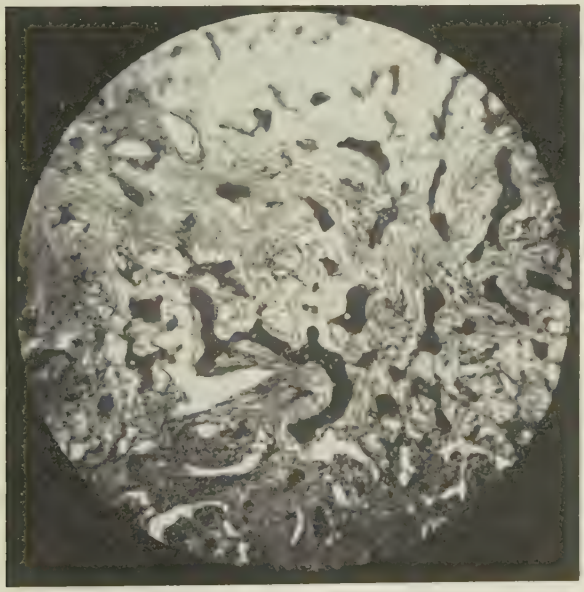

Abb 4 Rezidiv eines osteoplastischen Sarkoms der Brustdrüse. Vergrößerung ca, 80fach.

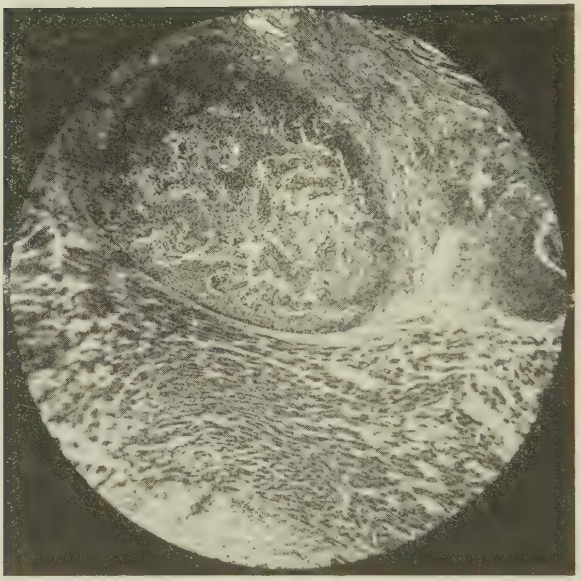

Abb. 5. Metastase eines osteoplastischen Sarkoms der Brustdrüse im Herzmuskel 2½ Jahre nach der Operation. Vergrößerung ca. 60fach.

Schrifttum:

1. Arnold: Über einen knorpel- und knochenhaltigen Tumor der Brustdrüse. Virch. Arch. f. path. Anat. u. Physiol. 148, 449 (1897).
2. Astley-Cooper: Darstellung der Krankheiten der Brust. 1. Teil, Aus dem Engl. Weimar 1836.
3. Coën, E.: Chondroosteosarkom der weiblichen Brustdrüsen. Boll. d. science med., Bologna 62, Nr. 7 (1891).
4. Coenen: Über Mutationsgeschwülste und ihre Stellung im onkologischen System. Beiträge z. klin. Chir. 68, 605 (1910).
5. Dorsch: Über Karzinom und Sarkom derselben Mamma. Inaug. Diss. Würzburg 1896.
6. Dyke: A bony Tumor of the brest. Brith. Journ. of surg. Bd. 14, Nr. 54, 323 (1926).
7. Edelmann: Über ein Osteoidsarkom der weibl. Brustdrüse. Beitr. path. Anat. 78, 618 (1927).
8. Fischer-Wasels: Der heutige Stand des Krebsproblems. Münchn. med. Wochenschrift 46 (1937).
9. Fry: Osteoblastoma of the Human female breast. Journ. of pathol. a. bakteriol. 30, 529 (1927).
10. von Hacker: Über das Vorkommen von Knorpel und Knochen in einer Geschwulst der weibl. Brustdr. Arch. f. klin. Chir. 27, 614 (1882).
11. Hedren: Sarkokarcinom der Mamma. Zentr.-Bl. f. path. Anat. 26, 265 (1915).
12. Heurteaux: Mémmoirès de la société de chirurgie de Paris, 4, 1.
13. Hueter, C., Karrenstein: Eine Mischgeschwulst der weibl. Milchdrüs., Virch. Arch. f. path. Anat. u. Phys. 183, 495 (1906).
14. Joest: Spezielle path. Anat. der Haustiere.
15. Ilsup: Giant cell. sarcoma and carcinoma in the sam e breast. Proe of the N. Y. path. soc. 23, 22 (1923).
16. Kaufmann: Lehrbuch der spez. path. Anat., Seite 1386 (1922).
17. Kitt: Lehrbuch der path. Anat. der Haustiere. Stgt. 1905.
18. Kreibich, Wilh: Zur Kenntnis - seltener Geschwulstformen der weiblichen Brustdr. Virch. Arch. f. A. u. Ch. 256, 649 (1925).
19. Krompecher: Histogenese und Morph. der Mischgeschwülste. Beitr. z. path. Anat. u. z. allg. Path. 44, 51 (1908).
20. Kückens: Über seltenere Formen von Mammageschwülsten. Beitr. z. path. Anat. 80, 116 (1928).
21. Kunsemüller: Ein Karzinosark. d. Mamma. Inaug.-Diss. Bresl. 1920.
22. Kurosu, S.: Über eine bindegewebige Mischgeschwulst der weiblichen Brustdr. Zeitschr. f. Krebsforsch. 26, 99 (1928).

23. Leser: Beiträge z. Path. Anat. der Geschwülste der Brustdrüse. Beitr. z. path. Anat. u. z. allg. Path. 2 (1888).
24. Melnićenko, V.: Mischgeschwülste. Sarko-Carcinoma der Brustdr. Med. Z. Neukrain. Akad. Nauk. 5, 361 (1935).
25. Möller: Zur Entstehung der Lungenmischgeschwülste. Virch. Arch. für path. Anat. u. Ph. 291, 478 (1933).
26. Nieberle: Zur Kenntnis der sog. Mammamischgeschw. des Hundes. Zeitschr. f. Krebsforschung 39, 113 (1933).
27. Raso, Mario: Die Knorpel-Knochengeschwülste und die Knorpel-Knochensarkome der menschl. Brustdrüse. Pathologica (Genova) 29, 229 (1937).
28. Schlagenhaufer: Karzinom und Riesenzellensarkom derselben Mamma. Zentralblatt f. Allg. Path. 17, 385 (1906).
29. Schmidt: Zur Frage der Entstehung der Mischgewächse an Hand von zwei Fällen von Milchdrüsengeschwülsten des Hundes. Virch. Arch. f. P. u. Ph. 291, 491 (1933).
30. Schultz-Brauns, O.: Die Mischgeschwülste der Brustdr. Handbuch der spez. Path. Anat. u. Hist. 7, 351 (1933).
31. Schürmann, P., H. Pflüger, W. Norrenbrock: Die Histogenese Ektomesodermaler Mischgeschwülste der Mundhöhle, Leipzig, Gg. Thieme (1931).
32. Sehrt: Beiträge z. Path. d. Milchdrüse. Beitr. z. klin. Chirurg. 55, 574 (1907).
33. Speemann, H.: Über Organisatoren in der tierischen Entwicklung. Naturwiss. 12, 1092 (1924).
34. Stilling: Über Osteoidsarkome der weibl. Brustdr. Dtsch. Zeitschrift für Chir. 15, 247 (1881).
35. Takano: Über das Carcinoma sarcomatodes der Mamma. Arch. f. Chir. 103, 155 (1913).
36. Thinnes: Über einen Fall von Chondrosarkom der weibl. Brustdrüse. Virch. Arch. f. Path. Anat. u. Phys. 264, 150 (1927).
37. Wehner: Ein Beitrag zur Frage der Karzinosarkome unter Mitteilung eines Mammatumors. Frankf. Zeitschr. f. Path. 16, 167 (1915).
38. Wilms: Die Mischgeschwülste. Leipzig: A. Georgie (1899/1902).

Lebenslauf.

Am 2. November 1912 wurde ich als 1. Sohn des Dipl.-Ing. Richard Pabst und seiner Ehefrau Margarete, geb. Böswillibald, in Gotha geboren. Von 1919 bis 1923 besuchte ich die Elementarschule in Heidenheim a. Br. von Oktober 1923 bis 1932 das Realgymnasium in Würzburg, wo ich im März desselben Jahres die Reifeprüfung ablegte. In Würzburg begann ich das Studium der Medizin, machte im Sommersemester 1934 dort das Physikum und wurde anschließend Soldat. Im Frühjahr 1935 wurde ich als Fahnenjunker im San.-Korps in das Reichsheer übernommen und zum weiteren Studium an die Militärärztliche Akademie in Berlin kommandiert. Vor dem Prüfungsausschuß in Berlin beendete ich am 20. Dezember 1937 das Medizinische Staatsexamen und wurde anschließend zur San.-Abteilung 17 versetzt. Im Standortlazarett Nürnberg war ich während der Dauer des praktischen Jahres und darüber hinaus bis zum Ausbruch des Krieges tätig. Zur Zeit tue ich Dienst in einer San.-Kompanie des Feldheeres.